

CASO: Fractura de Cadera**Autor:** Jose Antonio Proaño Bernaola

DATOS PERSONALES**Paciente:** JLPP**Edad:** (75 años)**Estado civil:** Casado.**Natural:** Lima**Procedente:** Yauyos (3 horas de un centro médico)**Ocupación:** Jubilado (hace los quehaceres de la casa)**Vivienda:** Material Noble. Vive con su hija y sus nietos.**Antecedentes**

- **Personales:** Hipertensión arterial controlada.
- **Familiares:** Niega antecedentes de importancia.

Enfermedades previas: Niega**Medicinas:** Enalapril 20 mg / día**ENFERMEDAD ACTUAL****Tiempo de enfermedad:** 1 semana**Inicio:** Brusco**Curso:** Estacionario**Relato**

Refiere que hace aproximadamente 1 semana se encontraba en su domicilio realizando sus actividades diarias. Como cada día hace su caminata diaria de 30 minutos en el parque, y cuando se encontraba caminando sufre una caída, de forma súbita por tropezón, no tuvo mareos ni otros síntomas posibles de caída. Al caer cae en posición sentado, luego del cual refiere que inicia un dolor a nivel de caderas a predominio izquierdo, la intensidad del dolor es aproximadamente (EVA: 7/10) que se irradia a las piernas. El dolor se localiza en región glútea del lado izquierdo que le limita su marcha y camina con mucha dificultad progresivamente. Regresando a su casa manifiesta que continúa el dolor y se agrega luego de unas horas una sensación de adormecimiento de la pierna izquierda muy leve. Reposa y cuando no se mueve no hay demasiado dolor. Toma algunos analgésicos por iniciativa de su familia sin evidenciar mejoría clínica, por lo cual por continuar el dolor región de cadera y no se puede poner de pie, decide ir a un centro de salud para ser evaluado

EXAMEN CLÍNICO

SOMA: La fuerza muscular disminuida se encuentra disminuida por el dolor de la región de cadera izquierda a la flexión y extensión.

Columna sin alteraciones en el examen físico.

Cadera: rangos articulares alterados y limitados a la rotación, flexión y extensión de la cadera izquierda.

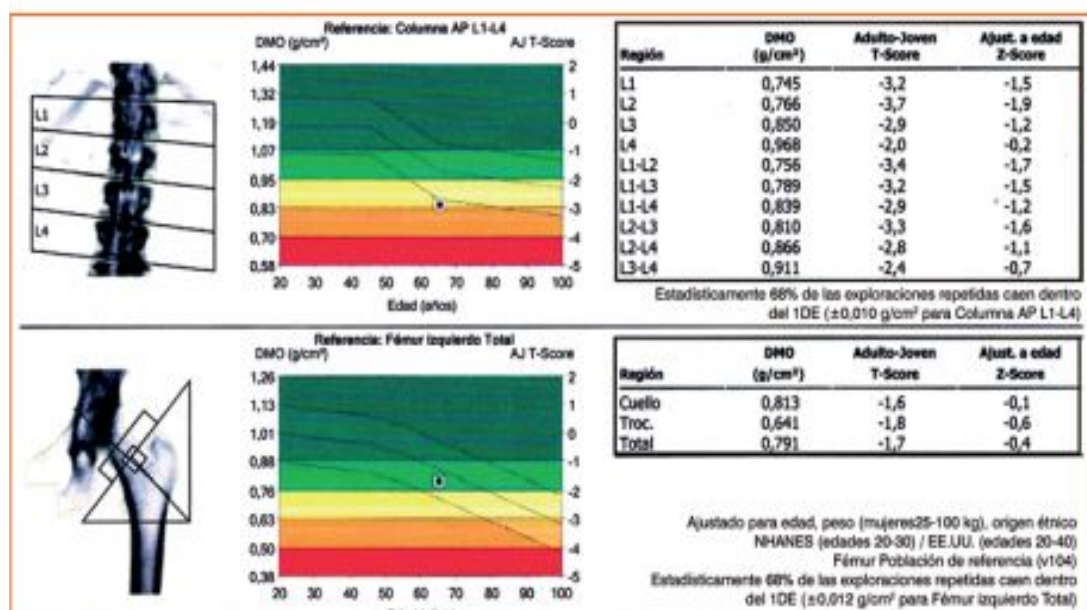
Neurológica: Sin alteraciones evidentes de la sensibilidad superficial y profunda

Exámenes auxiliares

Exámenes sanguíneos dentro de parámetros normales.

Se le solicitó una radiografía de cadera bilateral : en la cual se observa impresiona pérdida de la continuidad de la cortical a nivel del cuello femoral del lado izquierdo, no se encuentra alteraciones en la cadera derecha. No se observan lesiones líticas ni blásticas. Y sugieren complementar con densitometría ósea. Buscar otras causas Se le sacó electromiografía, la cual no muestra daño de raíces nerviosas.

Dentro de la evolución paciente acude a su centro médico por no contar con recursos para poder asistir a un centro particular y le refieren que no hay especialistas y solo cuentan con densitometría ósea la cual le realizan, pero no hay quien lea los informes y estos son importantes para determinar diagnóstico certero, fijar tratamiento y futuro de próximas lesiones. Se le inició calcio más vitamina D por vía oral y quedó a espera de iniciar antirresortivos de acuerdo con resultados de densitometría ósea.



Diagnóstico:

1. Coxalgia postraumática. d/c Fractura de cadera.
2. Osteoporosis.
3. Hipertensión arterial controlada.

Tratamiento:

1. Zaldiar (tramadol+paracetamol) 1 tab cada 8 hrs.
2. Calcio citrato + vitamina D 1000 UI (1 tab por día después del desayuno).
3. Zoledronato 5 mg (una ampolla EV. al año)

Evolución: Favorable

Referencias

Assessment of Hip Fracture Risk Using Cross-Section Strain Energy Determined by QCT-Based Finite Element Modeling

https://www.researchgate.net/publication/280530382_Assessment_of_Hip_Fracture_Risk_Using_Cross-Section_Strain_Energy_Determined_by_QCT-Based_Finite_Element_Modeling